

## Perikarditis Travmatikalı Sığırlarda Venöz Kan Gaz Ve Asid- Baz Analizlerin Önemi

<sup>1</sup>Ramazan YILDIZ

<sup>1</sup>Department of Internal Medicine, Faculty of Veterinary Medicine, Mehmet Akif Ersoy University, 15030, Burdur, Turkey

\*Sorumlu Yazar

E-mail:ramazanyildiz@mehmetakif.edu.tr

### Özet

Yapılan çalışma Perikarditis Travmatika (PT) olan sığırların rutin klinik muayeneleri esnasında alınan venöz kan gazlarının incelenmesi sonucu oluşturuldu. Bu çalışmanın amacı kan gazı analizinin Perikarditis Travmatikalı sığırlarda önemini ortaya koymaktır. Çalışmada Perikarditis Travmatika tanısı koyulan 22 adet 2-4 yaş aralığında olan sığır kullanıldı. Kan gaz analizleri için V. Jugularisten 2,5 ml kan alınarak 15 dk. içinde kan gazı cihazında analiz edildi. Yirmi sığırın kan pH'sı normal (7.35-7.50) sınırlarında iken, bir hayvanda hafif asidemi (7.20-7.35), 1 hayvanda ise metabolik alkaloz (> 7.50) tespit edildi. Kan pCO<sub>2</sub> değeri bir hayvan (> 50 mmHg) haricinde normal referans (30-40 mmHg) aralığında olduğu görüldü. Kan pO<sub>2</sub> değeri 11 hayvanda < 30 mmHg seviyesininin altında olduğu tespit edildi. Laktat seviyesi 8 hayvanda normal sınırlarda (< 2 mmol/L) iken, 5 hayvanda klinik uyarı (2-4 mmol/L) seviyesinde, 9 hayvanda kritik seviyenin (>4 mmol/L) üzerinde olduğu görüldü. Potasyum seviyesinin 17 hayvanda normal sınırların (<3.8 mmol/L) altındaydı. HCO<sub>3</sub> değeri 7 hayvanda normal (20-30 mEq/L) sınırların üzerinde, 2 hayvanın ise normal sınırların altında olduğu ve bu iki hayvanda hiperlaktatemi olduğu görüldü. Yüksek laktat laktat ile düşük SatO<sub>2</sub> ve pO<sub>2</sub> parametreleri PT'li sığırlarda doku hipoksisi şekillendiğini göstermektedir. Sonuç olarak kan gazı ölçümünün hastanın tedavi seçenekleri ve prognostik takip için kullanılmasının anlamlı olabileceği kanısına varıldı.

**Anahtar kelimeler: Sığır, Kan gaz, Perikarditis travmatika**

## The importance of venous blood gas and acid-base analyzes in cattles with pericarditis traumatica

### Abstract

The aim of this study is to evaluate of the changes of blood gas parameters in cattles with pericarditis traumatica. Twenty-two cattle with 2-4 years of age who were diagnosed with pericarditis traumatica were used in the study. The study was designed with the venous blood gases of cattle with pericarditis traumatica which are taken during the routine clinical examination. For blood gas analysis 2.5 ml blood is taken from V. Jugularisten and was analyzed in the blood gas device in 15 minutes. The blood pH of twenty cows was within the normal range (7.35-7.50) but in one animal had mild acidemia (7.20-7.35) and one animal had metabolic alkalosis (> 7.50). Blood pCO<sub>2</sub> was found to be within the normal reference range (30-40 mmHg) except for an animal (> 50 mmHg). Blood pO<sub>2</sub> level was found to be below <30 mmHg in 11 animal. Lactate levels were found to be above the critical level in 9 animals (> 4 mmol / L), in 5 animals at the level of clinically critic level (2-4 mmol / L) while in 8 animals at normal reference value (<2 mmol / L). Potassium level was below the normal reference value in 17 animals (<3.8 mmol / L). The HCO<sub>3</sub> value was found to be above normal (20-30 mEq / L) in 7 animals and below the normal limits in 2 animals and also these two animals had hyperlactatemia. High lactate and low SatO<sub>2</sub> and pO<sub>2</sub> parameters indicate that tissue hypoxia is formed in cattle with PT. It was concluded that blood gas measurement may be useful for the treatment options and prognostic follow-up to cattle with PT.

**Keywords: Cattle; Blood gas; Pericarditis traumatica**

## GİRİŞ

Sindirim sisteminin önemli problemlerinden biri olan ve keskin delici yabancı cisimler tarafından oluşturulan retikuloperikarditis travmatika hala oldukça yaygın ve ekonomik öneme sahip bir hastalıktır. Perikarditis, perikard kesesinin visceral ve pariyetal yapraklarının yangısıdır. Yemlerle birlikte alınan metalik yabancı cisimler alındıktan sonra rumene ve oradan da retikuluma geçmektedir. Abdominal basıncı artıran gebelik ve timpani gibi nedenlerle veya retikulunun güçlü kontraksiyonları nedeni ile retikulum duvarına batmaktadır. Yabancı metalik cismin özelliğine bağlı olarak retikulum duvarında lokal bir inflamasyon oluşmakta ya da bölgenin perforasyonuna bağlı olarak kalp gibi çevre organ ve dokularda lokal veya diffüz inflamasyonlar gelişmektedir. Bu hayvanlarda perikarditis, peritonitis ve pleuritis gibi komplikasyonlar oluşabilmektedir (Braun 2009, Bozukluhan ve Gökçe 2007). Kalbe batan yabancı cisimlere bağlı oluşan perikarditis travmatika (PT) hayvanlarda yüksek oranda ölüme neden olmaktadır (Radostits ve ark. 2007, Braun 2009). Hastalıklar

görülen hayvanlarda, anoreksi, inleme, zayıflama, süt veriminde ani düşüş, yemden kesilme, ön bacakları vücuttan uzak tutma, kamburluk ve vücut ısısında yükselme gibi klinik bulgular ortaya çıkmaktadır. Fiziksel muayenede jugular venlerde dolgunluk, pozitif pulzasyon, kalpte çalkantı ve sürtünme sesi, skleral damarlarda hiperemi, yüksek ateş, solunum sayısında artma, mandibular ve ventral ödem dikkati çeker. Hastalığın teşhisinde klinik bulgular, görüntüleme (ultrasonografik ve radyografik muayeneler), ferroskobik muayeneler kullanılmaktadır (Misk ve Semieka 2001, Braun 2009, Imran ve ark. 2011). Sağ konjestif kalp yetmezliği bulgularından yaygın ödemler, pozitif ven nabzının görülmesi, oskultasyonda sürtünme ve çalkantı seslerinin duyulması hastalığın tanısını kolaylaştırır. Toraks ve kranial abdomenin radyografisinde perikardiyal kesede gaz ve sıvı birikimi görülebilir. Kalp büyümüş ve yuvarlak bir görünüm almıştır. Bazen yabancı metalik cisim retikulunun kranialinde belirlenebilir (Bozukluhan ve Gökçe 2007, Braun 2009).

Genellikle travmatik perikarditisin sığırlarda tedavi-

si yapılamaz ve ölüm oranı yüksektir. Özellikle gebeliğin son dönemindeki sığırların doğuma kadar yaşatılması için semptomatik tedavi yapılır. RPT'nin teşhis ve prognozunda şekillenen yangının derecesinin bilinmesi, erken teşhis ve prognostik olarak uygulanabilir belirteçlerin ortaya koyulması önem arz etmektedir.

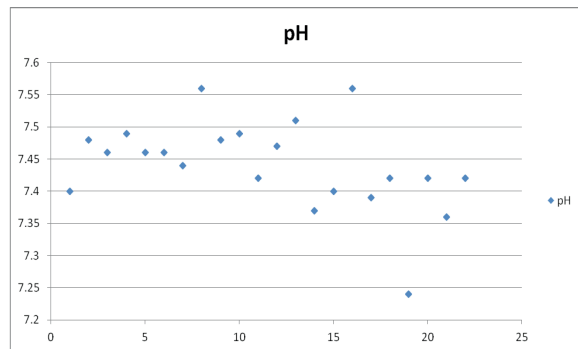
## MATERYAL VE YÖNTEM

Yapılan çalışmada Perikarditis Travmatika (PT) olan sığırların rutin klinik muayeneleri esnasında alınan venöz kan gazlarının incelenmesi sonucu oluşturuldu. Çalışmada Perikarditis Travmatika tanısı koyulan 22 adet 2-4 yaş aralığında olan sığırın kan gazı kullanıldı. Rutin muayene için V. Jugularisten alınan kan örnekleri 15 dk. içinde kan gazı cihazında analiz edildi. Venöz Kan Gaz Ölçümü, Venöz heparinli kan örneklerinden pH, pCO<sub>2</sub>, pO<sub>2</sub>, HCO<sub>3</sub>, BE, O<sub>2</sub> SAT, laktat, Na ve K parametreler GEM Premier Plus 3000 (74351, Blood Gas/ Electrolyte Analyser, Model 5700. Instrumentation Laboratories. USA) kan gaz cihazında ölçüldü. Bireysel değerler arasındaki değişimlerin belirlenmesi ve dağılım grafiklerinin oluşturulmasında Microsoft Excell 2010 kullanıldı.

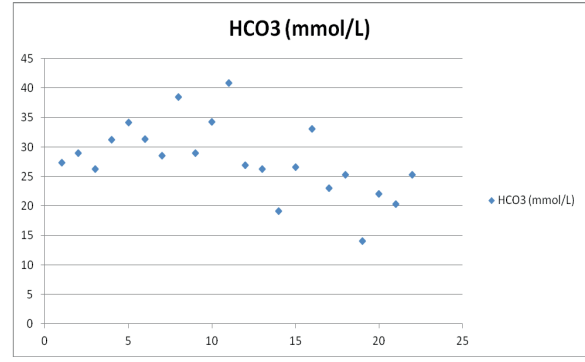
## BULGULAR VE TARTIŞMA

Yirmi sığırın kan pH'sı normal (7.35-7.50) sınırlarında iken, bir hayvanda hafif asidemi (7.20-7.35), 1 hayvanda ise metabolik alkaloz (> 7.50) tespit edildi. Kan pCO<sub>2</sub> değeri bir hayvan (> 50 mmHg) haricinde normal referans (30-40 mmHg) aralığında olduğu görüldü. Kan pO<sub>2</sub> değeri 11 hayvanda < 30 mmHg seviyesininin altında olduğu tespit edildi. Laktat seviyesi 8 hayvanda normal sınırlarda (< 2 mmol/L) iken, 5 hayvanda klinik uyarı (2-4 mmol/L) seviyesinde, 9 hayvanda kritik seviyenin (>4 mmol/L) üzerinde olduğu görüldü. Potasyum seviyesinin 17 hayvanda normal sınırların (<3.8 mmol/L) altındaydı. HCO<sub>3</sub> değeri 7 hayvanda normal (20-30 mEq/L) sınırların üzerinde, 2 hayvanın ise normal sınırların altında olduğu ve bu iki hayvanda hiperlaktatemi olduğu görüldü. Kan pH, HCO<sub>3</sub>, pCO<sub>2</sub>, pO<sub>2</sub> ve Laktat değerleri sırasıyla Şekil 1, Şekil 2, Şeki 3 ve Şekil 4'te verildi.

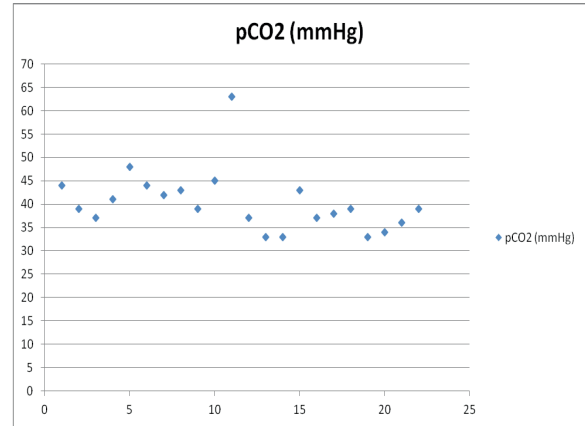
Kardiyojenik pulmoner ödem şekillenen akut kalp yetmezliği hastalarında bozulmuş gaz değişimi (hipoksemi, hiperkapni) ve düşük kardiyak output'a bağlı düşük doku perfüzyonu metabolik asidoza neden olabilmektedir (Gehlbach ve ark. 2004) Bu nedenle kan gazı ölçümünün kapsamlı bir belirteç olarak kullanılabilmesi ve yüksek riskli akut kalp yetmezliği hastalarında kalp fonksiyonunun genel durumunu değerlendirmek için asit-baz dengesi kullanılabilmesi bildirilmiştir (Park ve ark. 2005). Yüksek laktat laktat ile düşük SatO<sub>2</sub> ve pO<sub>2</sub> parametreleri PT'li sığırlarda doku hipoksisi şekillendiğini göstermektedir.



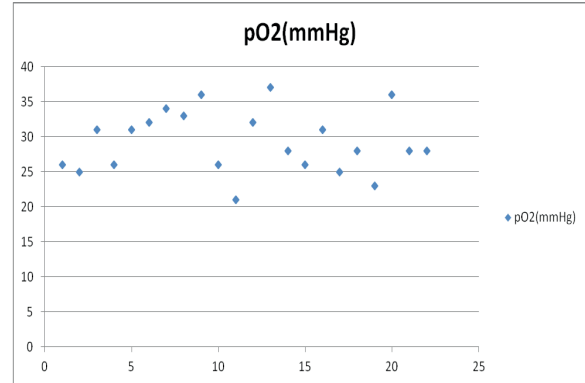
Şekil 1. Perikarditis travmatikalı sığırların venöz pH dağılımı.



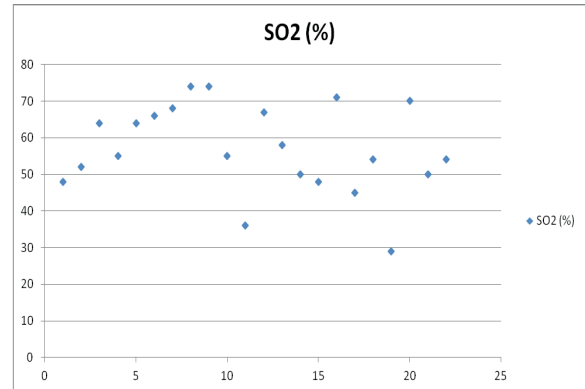
Şekil 2. Perikarditis travmatikalı sığırların venöz HCO<sub>3</sub> dağılımı.



Şekil 3. Perikarditis travmatikalı sığırların venöz pCO<sub>2</sub> dağılımı.



Şekil 4. Perikarditis travmatikalı sığırların venöz pO<sub>2</sub> dağılımı.



## SONUÇ VE ÖNERİLER

Sonuç olarak, düşük SatO<sub>2</sub> ve pO<sub>2</sub> ile yüksek laktat laktat seviyesi PT'li sığırlarda doku hipoksisi şekillenebileceğini gösterdi. Kan gazı ölçümünün hastanın tedavi seçenekleri ve prognostik takip için kullanılmasının anlamlı olabileceği kanısına varıldı.

## KAYNAKLAR

- [1] Bozukluhan K, Gökçe Hİ (2007a). Retikulo-peritonitis travmatika (RPT) ve Perikarditis travmatika (PT)'li sığırlarda klinik, hematolojik ve biyokimyasal parametrelerin araştırılması. Erciyes Üniv Vet Fak Derg, 4 (2), 97-106.
- [2] Braun U (2009). Traumatic pericarditis in cattle: Clinical, radiographic and ultrasonographic findings. Vet J, 182, 176-186.
- [3] Gehlbach BK, Geppert E. The pulmonary manifestations of left heart failure. Chest 2004;125:669-82.
- [4] Imran S, Tyagi SP, Kumar A, Kumar A, Sharma S (2011). Ultrasonographic application in the diagnosis and prognosis of pericarditis in cows. Vet Med Int, Article ID 974785, 10.
- [5] Misk NA, Semieka MA. The radiographic appearance of reticular diaphragmatic herniation and traumatic pericarditis in buffaloes and cattle. Vet Radiol Ultrasound 2001;42:426-430.
- [6] Park JJ, Choi DJ, Yoon CH, Oh IY, Lee JH, et al. The prognostic value of arterial blood gas analysis in high-risk acute heart failure patients: an analysis of the Korean Heart Failure (KorHF) registry. Eur J Heart Fail. 2015 Jun;17(6):601-11.
- [7] Radostits OM, Gay CC, Blood DC, Hinchcliff KW, 2007. Diseases of the hemolymphatic and immune systems, In: Veterinary Medicine: A Textbook of the Diseases of Cattle, Sheep, Pigs, Goats and Horses, Ed; Radostits OM, Gay CC, Hinchcliff KW, Constable PD, 10th edition, Elsevier, USA, pp; 439-459.